

The Effect of Coffee Arabica (*Coffea arabica* L.) Fruit Skin Extracts on Small Intestine Morphometry of mice (*Mus musculus* L.) with Ethanol-Induced

Febriofca Galih Yatalaththov^{1,2}, Rita Maliza^{1,2*}, Haris Setiawan^{1,2}, Listiatie Budi Utami²

¹Laboratorium Struktur dan Fisiologi Hewan, Program Studi Biologi, Fakultas Sains dan Teknologi Terapan, Universitas Ahmad Dahlan, Yogyakarta Jl. Ringroad Selatan, Tamanan; Yogyakarta, 55191; Indonesia.

²Program Studi Biologi, Fakultas Sains dan Teknologi Terapan, Universitas Ahmad Dahlan Yogyakarta Jl. Ringroad Selatan, Tamanan; Yogyakarta, 55191; Indonesia.

Rita Maliza; Email: malirzarita@bio.uad.ac.id

Abstract. Consumption of alcoholic beverages can increase ROS and inflammation. In the duodenal, the consumption of alcohol can result in erosions, bleeding, and mucosal injury. Arabica coffee fruit skin contains antioxidant substances, which are expected to have a good role as an antioxidant effect. Furthermore, no study has reported the effects of alcohol and extract of Arabica coffee fruit skin administration on the damage of the small intestine of mice (*Mus musculus* L.). This study used an experimental design, and 25 males of mice were divided into five groups of treatment for 15 days. After the treatment, the mice at necropsied and the small intestine were taken for histopathological examination using hematoxyline-eosin staining. The Data analyzed used One Way ANOVA and Duncan's tests. Histopathological observations showed a dose of 250 mg/kg BW experienced the most significant improvement damage of the small intestine of mice compared to other treatments. Histomorphometry measurement, the dose of 250 mg/kg BB showed the high of villi $272,10 \pm 13,36 \mu\text{m}$, ($P < 0.05$), duodenal villi crypt depth $117,33 \pm 30,35 \mu\text{m}$ ($P < 0.05$) and surface area of small intestinal villi $7,66 \pm 0,55 \text{ mm}^2$ ($P < 0.05$) was similar with negative control. This study's conclusion is a dose of 500 mg/kg BW treatment was able to improve the histopathology and morphometry small intestine of mice that were damaged due to the consumption of ethanol 10%.

Key words: Arabica Coffee, histopathology, morphometry, small intestine



This is an open access article distributed under the Creative Commons 4.0 Attribution License, which permits unrestricted use, distribution, and reproduction in any medium, provided the original work is properly cited. ©2021 by author.

1. PENDAHULUAN

Konsumsi dan ketergantungan seseorang terhadap minuman beralkohol merupakan masalah global. Prevalensi penggunaan minuman beralkohol di Indonesia adalah 0,8% sedangkan prevalensi ketergantungannya sebesar 0,7% baik pada pria maupun wanita

(WHO, 2018). Konsumsi minuman beralkohol dengan kadar tinggi maupun rendah beresiko terhadap kesehatan, seperti penurunan fertilitas sperma, penyakit pencernaan, sirosis, pankreatitis, dan meningkatkan resiko berbagai macam kanker yang nantinya akan berdampak kepada kematian (Tsochatzis *et al.*, 2014; Rehm *et al.*, 2017; Preedy and Waston, 2004). Laporan WHO pada tahun 2018 menyebutkan kematian akibat penyalahgunaan alkohol sebanyak 3 juta tiap tahunnya dan menyumbang 5,3 % dari semua kematian.

Kandungan etanol dalam minuman beralkohol akan diserap langsung ke dalam lambung dan usus halus. Alkohol merupakan *Reactive Oxygen Species* (ROS) yang akan mengakibatkan rusaknya mukosa, degradasi vili, dan penurunan fungsional pada saluran gastrointestinal yang akan berpotensi menyebabkan terjadinya perdarahan akut pada lambung dan usus halus (Kololu *et al.*, 2014; Bode and Bode, 2003). Kerusakan mukosa usus halus dapat mengganggu pencernaan dan penyerapan nutrisi, dan memungkinkan molekul besar, seperti endotoksin dan bakteri patogen lebih mudah masuk ke dalam pembuluh darah atau getah bening (Kololu *et al.*, 2014).

Zhang *et al.* (2009) melaporkan bahwa senyawa isoflavon dari ekstrak *Puerariae* dapat merestorasi kerusakan hati, meningkatkan permeabilitas usus dan memulihkan mukosa vili tikus wistar jantan yang diinduksi dengan alkohol. Temulawak yang mengandung senyawa kurkuminoid pada pakan ayam pedaging dapat meningkatkan tinggi vili jejunum (Krisna *et al.*, 2020). Senyawa flavonoid, tanin dan alkaloid yang terkandung dalam daun jambu biji dapat meningkatkan pertumbuhan vili duodenum pada ayam jawa super (Setiawan *et al.*, 2018). Kandungan senyawa antioksidan pada kulit batang bakau (*Bruguiera gymnorrhiza*) dapat memperbaiki histopatologi lambung pada tikus putih jantan yang diinduksi alkohol (Serlina *et al.*, 2019).

Kulit buah kopi arabika (*Coffea arabica* L.) mengandung senyawa kimia kafein, senyawa-senyawa sumber antioksidan seperti tanin, flavonoid dan polifenol (Ameca *et al.*, 2018). Tanin yang terkandung dalam kulit buah kopi diketahui dapat menginduksi apoptosis dan dapat mencegah proliferasi pada sel-sel kanker (Min-Hsiung *et al.*, 1999; Lea *et al.*, 1993). Senyawa aktif katekin pada kopi dapat menurunkan tingkat kolesterol pada mencit (Bursill *et al.*, 2000). Adanya kandungan senyawa metabolit sekunder pada kulit kopi yang berperan sebagai antioksidan, kemungkinan kulit kopi (*Coffea arabica* L.) memiliki potensi dalam meregenerasi sel-sel epitel usus pada mencit yang mengalami kerusakan. Studi yang mempelajari pengaruh ekstrak kulit kopi terhadap morfologi vili usus yang mengalami hiperplasia epitel, nekrosis, dan inflamasi hingga saat ini belum dilaporkan. Tujuan dari penelitian ini melihat potensi senyawa bioaktif kulit kopi terhadap kerusakan vili mencit yang diinduksi etanol.

2 BAHAN DAN METODE

Alat dan Bahan

Alat yang digunakan dalam penelitian ini adalah alat-alat gelas (Pyrex), satu set alat bedah, syringe 0,5 ml, mikropipet (Socorex), *rotary evaporator* (Heidolph), dan mikroskop binokuler IRIS. Bahan yang digunakan adalah kulit buah kopi arabika (*Coffea arabica* L.) yang diperoleh dari petani perkebunan kopi Desa Tegalmulyo, Kecamatan Tegalrejo, Kabupaten Klaten, Provinsi Daerah Istimewa Yogyakarta dengan tingkat kematangan *Over Ripe*, Metanol 96%, hewan uji mencit jantan (*Mus musculus* L.) galur BALB/c yang berasal dari Laboratorium Penelitian dan Pengujian Terpadu (LPPT) UGM, Yogyakarta, *Buffer Neutral Formalin* (BNF) 10%, Pewarna Hematoksilin-Eosin, Xylen, Alkohol 70%.

Persiapan Hewan Uji

Hewan uji ditempatkan di dalam kandang dengan kriteria suhu ruang $22^{\circ}\text{C} \pm 3^{\circ}\text{C}$, penerangan 12 jam terang dan 12 jam gelap. Sebelum digunakan, hewan uji diaklimatisasi selama 7 hari, makanan dan minuman hewan uji diberikan secara *ad libitum*.

Pembuatan Ekstrak Kulit Buah Kopi Arabika (*Coffea arabica* L.)

Kulit buah kopi arabika (*Coffea arabica* L.) segar dicuci dan dikeringkan dengan metode kering angin lalu dihaluskan. Pembuatan ekstrak etanol kulit buah kopi arabika (*Coffea arabica* L.) menggunakan metode maserasi dengan pelarut metanol 96% selama lima hari. Setelah itu dilakukan evaporasi filtrat yang didapatkan dengan alat *rotary evaporator* sehingga diperoleh pasta ekstrak etanol kopi arabika (*Coffea arabica* L.).

Perlakuan Hewan Uji dan Pembuatan Preparat Jaringan Usus

Hewan uji dibagi menjadi 5 kelompok, kelompok kontrol negatif tidak diberi perlakuan (KK), kontrol positif dengan perlakuan etanol 10% (KE), kelompok dengan perlakuan etanol 10% dan ekstrak kulit kopi dosis 250 mg/kg BB (KI), kelompok dengan perlakuan etanol 10% dan ekstrak kulit kopi dosis 500 mg/kg BB (KII) dan kelompok dengan perlakuan etanol 10% dan ekstrak kulit kopi dosis 750 mg/kg BB (KIII). Pada hari ke-29, hewan uji dikorbankan secara dislokasi vertebrae cervicalis. Dilakukan pembedahan untuk pengambilan organ usus halus kemudian dicuci dengan NaCl 0,9%. Organ usus halus difiksasi dengan BNF 10% untuk pembuatan preparat histopatologi dan dilanjutkan dengan pewarnaan Hematoksilin-Eosin.

Pengamatan Histologi Usus Halus

Pengukuran morfometrik usus halus meliputi tinggi vili, kedalaman kripta, lebar apikal, dan lebar basal dengan lima sudut pandang pada tiap preparat. Selanjutnya luas permukaan vili dihitung dengan rumus, luas area vili = (lebar basal vili + lebar apikal vili) x (lebar apikal vili x tinggi vili)-1 (Iji *et al*, 2001). Sedangkan rasio antara tinggi vili dan kedalaman kripta dihitung dengan rumus, rasio tinggi vili dan kripta = (rata-rata panjang vili (μm)) x (rata-rata kedalaman kripta (μm)) (Fard *et al*, 2014). Pengamatan morfometrik usus halus dengan

menggunakan Optilab mikroskop IRIS perbesaran 10x dan pengukuran menggunakan software Image Raster 3.0.

Analisis Data

Data disajikan dalam bentuk rata-rata \pm SD. Analisis statistik menggunakan metode *One Way Anova* untuk data parametrik. Guna melihat perbedaan lebih lanjut antara kelompok, dilakukan uji dengan metode Duncan untuk data parametrik. Semua analisis statistik dilakukan menggunakan program SPSS 26 pada tingkat kepercayaan 95% ($p = 0,05$).

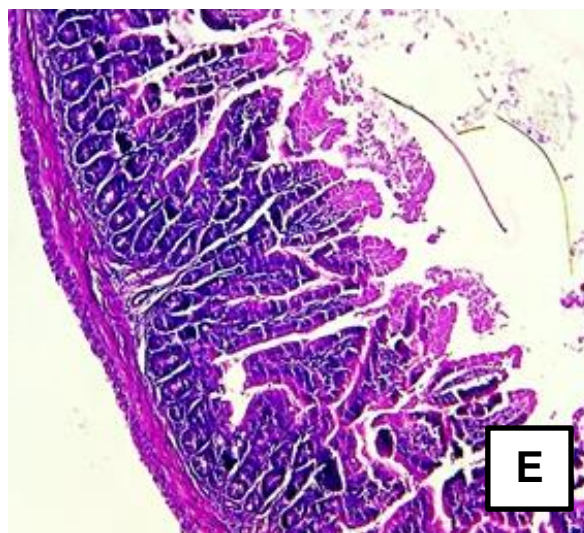
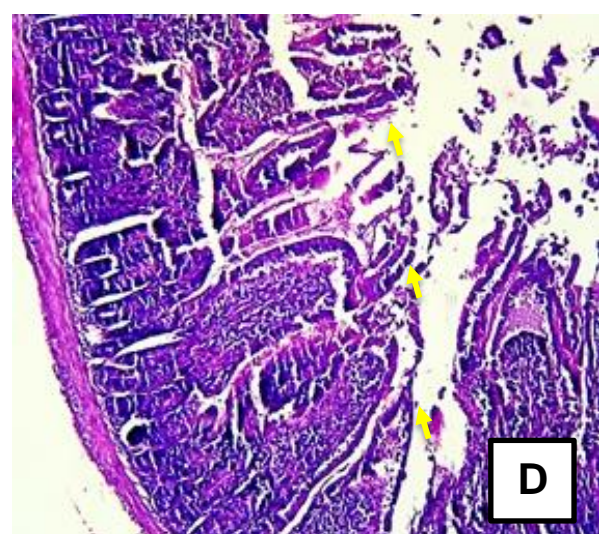
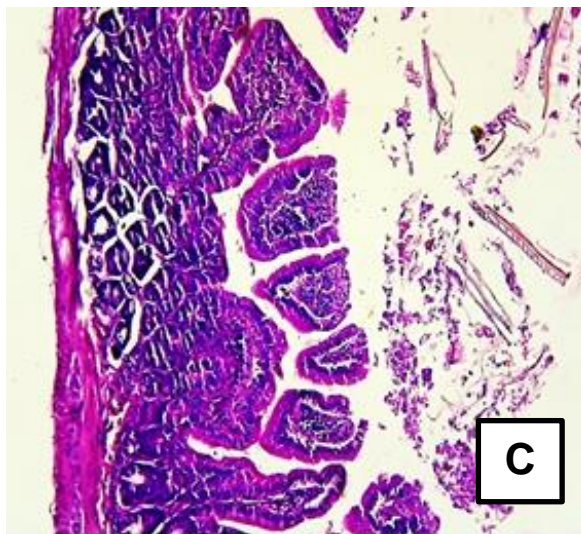
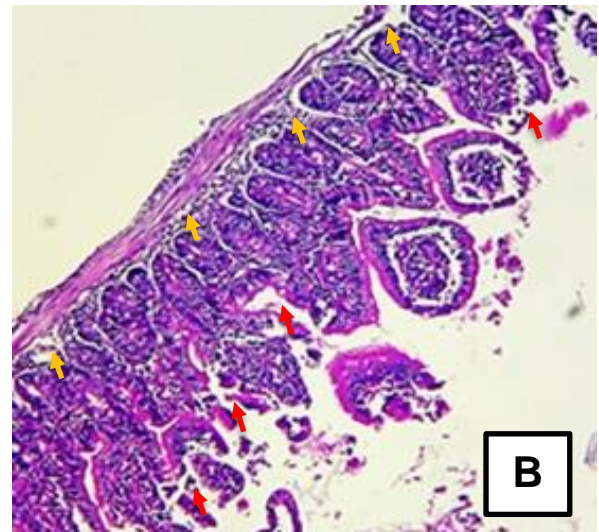
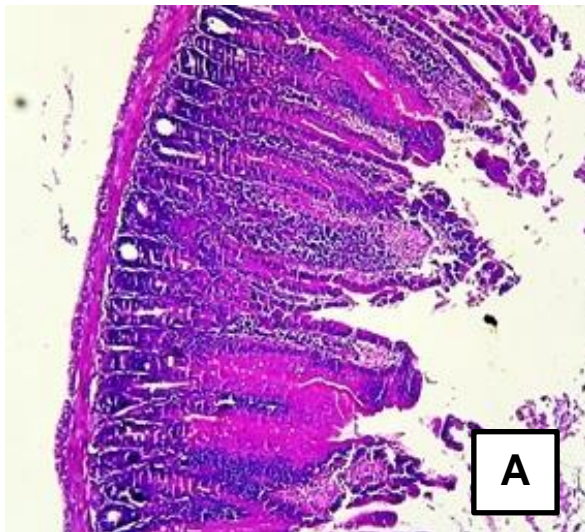
3. HASIL DAN PEMBAHASAN

Penelitian ini bertujuan untuk melihat pengaruh dari ekstrak kulit kopi arabika (*Coffea arabica* L.) terhadap vili usus mencit yang diinduksi dengan etanol. Gambar.1 memperlihatkan gambaran histopatologi kelompok kontrol dan kelompok yang diinduksi dengan etanol serta perlakuan dengan ekstrak kulit kopi. Kelompok kontrol (KK) menunjukkan mukosa dengan vili-vili yang panjang, sel-sel epitel columnar dengan sel goblet, lapisan submukosa, lapisan muskularis mukosa, lapisan muskular dan lapisan serosa sesuai dengan histologi usus halus normal (Gambar 1. A). Perubahan histopatologi yang terlihat pada kelompok tikus yang diberi perlakuan dengan etanol (KE). Pada kelompok perlakuan dengan etanol terlihat kerusakan vili yang disebabkan karena adanya hiperplasia epitel, nekrotik epitel, inflamasi, edema dan deformasi. Pada bagian kelenjar intestinal kelompok perlakuan dengan etanol mulai terbentuk ruang subepitel (Gambar. 1. B). Inflamasi pada usus halus ditandai dengan adanya edema, infiltrasi sel-sel inflamasi seperti neutrofil, basofil dan eosinofil, serta kerusakan vili dan epitel (Guyton & Hall (1997); Mitchell & Cotran (2003). Pada kelompok Etanol (KE), kelompok etanol dan perlakuan ekstrak kulit kopi dosis 250 mg/kgBB (KI) terlihat adanya edema (Gambar 1.C), serta terbentuknya ruang yang melebar pada lapisan muskuralis mukosa dan submukosa jika dibandingkan dengan kelompok kontrol dan perlakuan lainnya.

Induksi dengan etanol akan mengakibatkan terjadinya inflamasi sehingga menginduksi produksi radikal bebas *reactive oxygen species* (ROS). Adanya radikal bebas seperti hidrogen peroksida dapat menyebabkan teraktivasi Nuklear faktor- κ B (NF- κ B) yang berperan dalam meregulasi dan merupakan faktor transkripsi ekspresi gen-gen yang berperan penting dalam proses inflamasi, seperti sitokin, kemokin dan enzim inflamasi (Barnes,1997; Schottelius,1999). NF- κ B mampu menginduksi sel-sel inflamasi seperti makrofag dan neutrofil yang berfungsi sebagai sel-sel pertahanan kekebalan tubuh (Zhang et al,2001; Mayer-Scholl A, 2004).

Kulit kopi mengandung senyawa antioksidan flavonoid, polifenol, asam *p-hydroxybenzoic*, asam *chlorogenic*, asam *ferulic*, asam *caffeic* yang tinggi (Ameca et al. 2018). Senyawa ini mampu bertindak sebagai pereduksi radikal hidroksil, superoksida dan radikal peroksil. Pada kelompok perlakuan etanol dan ekstrak kulit kopi dengan variasi dosis

memperlihatkan perbaikan pada kerusakan sel yang menyerupai kelompok kontrol negatif. Pada vili usus terjadinya regenerasi sel epitel pada jaringan yang rusak oleh sel-sel prinsipal (Immatur) yang terdapat di dasar kriptas usus. Sel immatur akan berdiferensiasi menjadi sel goblet yang mengandung granula mukus (Scoville *et al.*, 2008). Hasil gambaran histopatologi menunjukkan ekstrak kulit kopi mampu memperbaiki kerusakan usus halus yang disebabkan oleh induksi etanol 10% secara gambaran histopatologi.



Gambar 1. Histologi Usus Halus. A : KK (Kontrol Negatif) ; B : KE (Kontrol Positif) ; C : KI (dosis 250 mg/L) ; D : KII (dosis 500 mg/L) ; E : KIII (dosis 750 mg/L). Panah warna orange memperlihatkan terbentuknya ruang sub epitel; warna merah memperlihatkan hiperplasia, nekrotik epitel dan pemendekan vili; warna kuning memperlihatkan regenerasi sel epitel. Pewarnaan Hematoksilin-Eosin, Mikroskop Olympus B23, perbesaran 10x.

Pengaruh pemberian ekstrak kulit kopi terhadap histomorfometri vili usus halus mencit yang diinduksi etanol menunjukkan adanya perubahan terhadap tinggi vili, kedalaman kripta, rasio antar tinggi vili dan kedalaman kripta, serta luas vili (Tabel 1). Berdasarkan hasil analisis uji ANOVA bahwa pemberian ekstrak kulit kopi Arabica (*Coffea arabica*) pada KI, KII dan KIII menunjukkan perbedaan nyata ($P>0,05$) terhadap tinggi vili dibandingkan dengan Kelompok KE (Kontrol Positif). Pada KI dan KII memperlihatkan data tinggi vili menyerupai kelompok kontrol negatif, begitu juga dengan luas vili. Data kedalaman kripta menunjukkan setiap kelompok baik kontrol negatif, etanol dan perlakuan ekstrak kulit kopi hampir sama, hanya saja pada kelompok perlakuan etanol yang diinduksi selama 29 hari memperlihatkan penurunan angka tetapi tidak signifikan dengan kelompok kontrol negatti.

Tabel 1. Histomorfometri Usus Halus

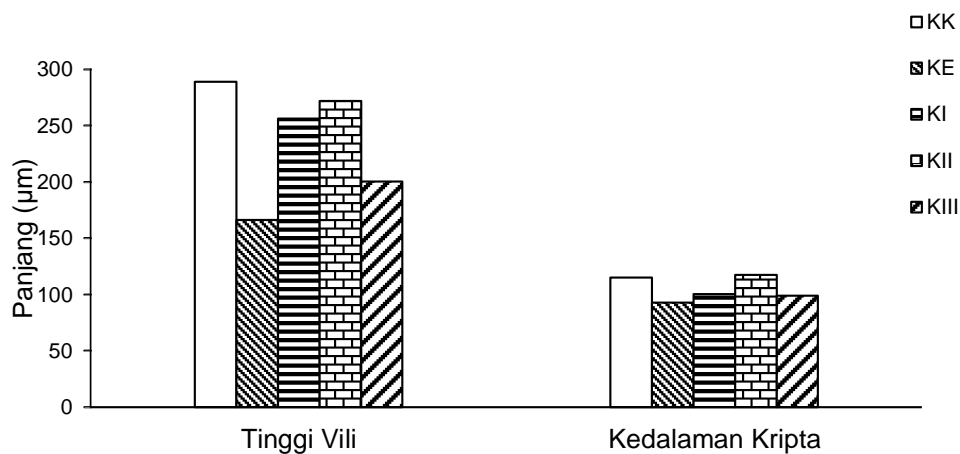
Perlakuan	Tinggi Vili (μm)	Kedalaman Kripta (μm)	Rasio Tinggi Vili dan Kedalaman Kripta (μm)	Luas Vili (mm^2)
KK	288,95 \pm 7,73 ^d	115,20 \pm 8,64 ^a	2,53 \pm 0,18 ^{ab}	7,58 \pm 0,07 ^a
KE	166,14 \pm 5,78 ^a	92,84 \pm 13,34 ^a	1,87 \pm 0,23 ^a	12,13 \pm 0,77 ^b
KI	256,44 \pm 8,77 ^c	100,23 \pm 15,89 ^a	2,61 \pm 0,35 ^b	8,54 \pm 0,62 ^a
KII	272,10 \pm 13,36 ^{cd}	117,33 \pm 30,35 ^a	2,51 \pm 0,57 ^{ab}	7,66 \pm 0,55 ^a
KIII	200,46 \pm 19,47 ^b	99,01 \pm 4,92 ^a	2,07 \pm 0,29 ^{ab}	11,05 \pm 2,15 ^b

Keterangan : KK (Kontrol Negatif), KE (Kontrol Positif), KI (dosis 250 mg/L), KII (dosis 500 mg/L), KIII (dosis 750 mg/L).

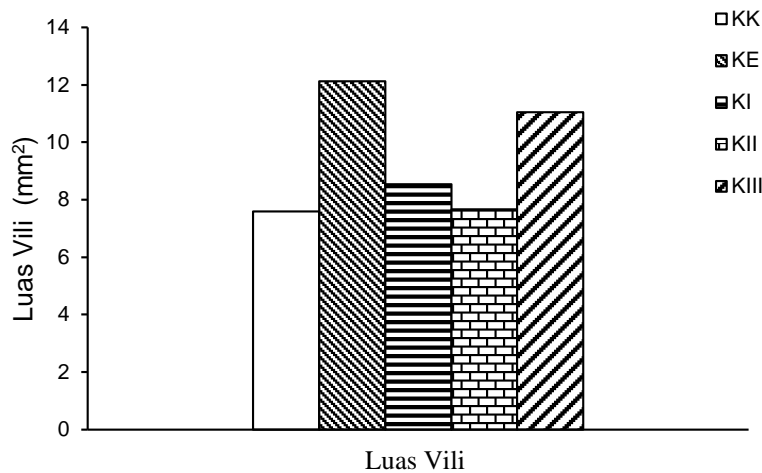
^{abcd} Perbedaan notasi pada angka yang diikuti huruf berbeda dalam kolom yang sama adalah berbeda signifikan ($P>0,05$).

Perlakuan KI dan KII menunjukkan peningkatan tinggi vili yang semakin panjang, namun terlihat adanya penurunan tinggi vili pada kelompok KIII (Gambar. 2) Hal ini kemungkinan bisa disebabkan oleh adanya sifat toksik ekstrak kulit kopi dengan perlakuan konsentrasi tinggi 750 mg/kg BB. Pertambahan tinggi vili menunjukkan adanya pengaruh ekstrak kulit kopi arabika terhadap regenerasi sel – sel epitel yang mengalami nekrosis ataupun kerusakan jaringan. Tinggi vili usus mempengaruhi kecepatan penyerapan nutrisi, vili

yang panjang akan menghasilkan mukus lebih banyak yang berfungsi sebagai sawar/barrier protektif bagi sel-sel epitel usus (Setiawan *et al*, 2018). Vili yang berukuran lebih pendek memiliki kapasitas penyerapan lebih lambat dibanding vili yang lebih panjang (Erian *et al.*, 2018). Peningkatan tinggi vili usus halus pada kelompok I dan II kemungkinan disebabkan oleh kandungan flavonoid yang terdapat pada ekstrak kulit kopi arabika yang berperan sebagai antioksidan yang dapat mempercepat proses regenerasi sel-sel usus halus. Hasil analisis statistik terhadap kedalaman kriptas menunjukkan tidak adanya beda nyata ($P < 0,05$). Guyton dan Hall (2014), menjelaskan bahwasanya dalam kondisi fisiologis terjadi keseimbangan antara produksi sel oleh kriptas dan pelepasan sel pada puncak vili. Sel epitel yang terletak dalam kriptas berkulum mengalami mitosis terus-menerus, sel tersebut bermigrasi sepanjang membran basal ke luar dari kriptas menuju ujung vili. Sel kriptas memproduksi epitel baru dan enterosit yang nantinya akan bermigrasi dan memenuhi kebutuhan pergantian sel epitel vili yang mengalami kerusakan (Abdel-Raheem, 2012). Menurut Bode and Bode (2003), etanol yang terkandung dalam alkohol dapat menyebabkan rusaknya mukosa usus halus hingga degradasi vili.



Gambar 2. Diagram Perbandingan Tinggi Vili dan Kedalaman Kriptas Kelompok KK (Kontrol Negatif), KE (Kontrol Positif), KI (dosis 250 mg/L), KII (dosis 500 mg/L), KIII (dosis 750 mg/L).



Gambar 3. Diagram Luas Vili Kelompok KK (Kontrol Negatif), KE (Kontrol Positif), KI (dosis 250 mg/L), KII (dosis 500 mg/L), KIII (dosis 750 mg/L).

Luas area vili menunjukkan terdapat perbedaan signifikan antara kelompok KK, KI, KII dengan KE perlakuan induksi etanol. Luas vili pada kelompok Kontrol KK memiliki luas yang sama dengan luasan KI dan KII, sedangkan kelompok KIII memiliki luas yang sama dengan kelompok KE (Gambar. 3). Hal ini karena alkohol dapat merusak mukosa usus halus dan menyebabkan erosi serta perdarahan di duodenum, sehingga ukuran tinggi vili usus semakin memendek dan melebar. Pada kelompok KIII, dosis tinggi ekstrak kulit kopi kemungkinan memberikan efek toksik pada usus halus. Semakin tinggi konsentrasi suatu senyawa yang diberikan, maka respons toksik yang ditimbulkan semakin besar (Amalina, 2009). Tingginya konsentrasi ekstrak kulit buah kopi diketahui dapat menurunkan permeabilitas membran sel dan inflamasi jaringan akibat kerusakan pembuluh oleh reaksi inflamasi akibat infiltrasi sel radang (Maliza et al., 2019).

Luasan vili yang sama tetapi dengan tinggi dan rasio vili dengan kripta yang pendek menandakan adanya erosi epitel. Salah satu faktor yang mempengaruhi peningkatan luas vili adalah lebar vili (Erian *et al*, 2018). Sel yang terdegradasi dan terkena erosi akan digantikan dengan sel yang baru, produksi sel epitel usus halus memengaruhi luas vili. Adanya kandungan senyawa flavonoid, tanin, polifenol pada kulit kopi berperan sebagai antioksidan yang dapat membantu dan mempercepat regenerasi epitel usus halus yang mengalami erosi serta berperan dalam pengobatan jaringan ulserasi mukosa epitel yang mengalami peradangan (Titilope *et al*, 2012 ; Geremu *et al.*, 2016). Ekstrak kulit kopi arabika dosis 500mg/kg BB memiliki potensi lebih cepat dalam meregenerasi struktur epitel dan vili usus halus. Hasil pengukuran histomorfometri menunjukkan hasil vili tertinggi dan luas vili yang menyerupai kelompok kontrol negatif jika dibandingkan kelompok perlakuan lainnya.

4. KESIMPULAN

Ekstrak kulit kopi arabika (*Coffea arabica* L.) dengan konsentrasi dosis 500 mg/kg BB efektif yang diberikan secara oral pada mencit putih yang diinduksi etanol 10% mampu meregenerasi sel epitel usus halus yang mengalami erosi dan menekan terjadinya inflamasi.

DAFTAR PUSTAKA

- Abdel-Raheem S.M, Sherief, M.S.A., Hassanein, K.M.A. 2012. The Effects of Prebiotic, Probiotic and Synbiotic Supplementation on Intestinal Microbial Ecology and Histomorphology of Broiler Chickens. *IJAVMS*. 6 (4): 277-289.
- Amalina N. 2009. Uji toksisitas akut ekstrak valerian (*Valeriana officinalis*) terhadap hepar mencit balb/c [*Karya tulis ilmiah*]. [Semarang]: Fakultas Kedokteran Universitas Diponegoro.
- Ameca, G.M., Maria, E.O.C., Pedro, Z. C., Antonio, D. C., Marcos, S.H., and Jose, H. H. 2018. Chemical Composition and Antioksidant Capacity of Coffea Pulp. *Ciencia e Agrotecnologia* Vol. 42 (3): 307-313.
- Barnes, P.J. 1997. Nuclear Factor-Kappa B. *Int J Biochem Cell Biol*. 29: 867–870.
- Bode, Christiane., & Bode, J. Christian. 2003. Effect of alcohol consumption on the gut. *Best Practice & Research Clinical Gastroenterology* Vol 17 (4): 575 – 592.
- Bursill, C.A., Abbey M.A., Oach P.D. 2000. Green Tea Catechins Beneficially Modify Cholesterol Metabolism in The Hypercholesterolaemic Rabbit. *Atherosclerosis* Vol. 151 (1): 109.
- Erian, V., Zainuddin dan Balqis U. 2018. Gambaran Luas Permukaan Vili Usus Ikan Lele Lokal (*Clarias batrachus*) Jantan Dewasa *JIMVET*. 2(3):283-287.
- Fard SH, Toghiani M, Tabeidian SA. 2014. Effect of oyster mushroom wastes on performance, immune responses and intestinal morphology of broiler chickens. *The Journal of Int J Recycl Org Waste Agriculture* Vol. 3: 141-146.
- Geremu M, *et al.*, 2016. Extraction and determination of total polyphenols and antioxidant capacity of red coffee (*Coffea arabica* L.) pulp of wet processing plants. *Chemical and Biological Technologies in Agriculture*. 3: 25-30.
- Guyton AC, Hall JE. 1997. *Buku Ajar Fisiologi Kedokteran. Ed ke-9*. Setiawan, Tengadi, Santoso, penerjemah; Setiawan, editor. Jakarta: EGC.

- Iji PA, Hughes RJ, Choct M, Tivey DR. 2001. Intestinal structure and function of broiler chickens on wheat-based diets supplemented with microbial enzyme. *Asian Aust J Anim Sci* Vol. 14: 54-60.
- Kololu DF, Lintong PM, Loho L. 2014. Gambaran Histopatologi Lambung Tikus Wistar (*Rattus Norvegicus*) yang Diberikan Alkohol. *Jurnal e-Biomedik (eBM)* Vol. 2(2): 442-451.
- Krisna, I Gede A., Ardana Ida BK, Suastika Putu. 2020. Pemberian Tepung Temulawak yang Dicampur dalam Pakan terhadap Perubahan Tinggi Vili Jejunum Ayam Pedaging. *Buletin Veteriner Udayana* Vol.12 (2): 123-127.
- Lea, M. A., Xiao Q., Sadhukhan A. K., Cottle S., Wang Z. Y., & Yang C. S. 1993. Inhibitory Effects of Tea Extracts and (–) Epigallocatechin Gallate on DNA Synthesis and Proliferation of Hepatoma and Erythroleukemia cells. *Cancer Research* Vol. 68: 231–236.
- Maliza, Rita, Alimudin Tofrizal, Haris Setiawan, Stephanie Fadilatun H.P. 2019. Uji Toksisitas Subkronis Ekstrak Metanol Kulit Buah Kopi Arabika (*Coffea arabica* L.) pada Ginjal Mencit (*Mus musculus* L.) Galur BALB/c. *Prosiding Seminar Nasional Bioteknologi VI Universitas Gadjah Mada*: 137 – 146.
- Mayer-Scholl A, P Averhoff, A Zychlinsky. 2004. How do neutrophils and pathogens interact? *Curr Opin Microbiol*; 7: 62-66.
- Min, H.P., Jer-Huei L., Shoei-Yn L. S & Jen-Kun L. 1999. Induction of Apoptosis by Penta-O-Galloyl-beta-D-Glucose Through Activation of Caspase-3 in Human Leukemia HL-60 Cells. *European Journal of Pharmacology* Vol. 381: 171–183.
- Mitchell, R.N. & Cotran, R.S. 2003. *Acute and chronic inflammation*. Dalam S. L. Robbins & V. Kumar, Robbins Basic Pathology (7th ed.) (pp33-59). Philadelphia: Elsevier Saunders.
- Preedy, V. R., & Watson, R.R. 2004. *Comprehensive Handbook of Alcohol Related Pathology*. California: Elsevier Academic Press.
- Rehm J, Gmel GE, Gmel G, Hasan OS, Imtiaz S, Popova S et al. 2017. The relationship between different dimensions of alcohol use and the burden of disease— an update. *Addiction*. 112 (6): 968–1001.
- Schottelius AJ, Baldwin AS Jr. 1999. A role for transcription factor NFkappa B in intestinal inflammation. *Int J Colorectal Dis* 14:18–28.

- Scoville DH, Sato T, He XC, Li L. 2008. Current view: Intestinal stem cells and signaling. *Gastroenterology*. 134: 849-64.
- Serlina Darnalis, Rahmanisa S., Fiana DN. 2019. Pengaruh Pemberian Ekstrak Kulit Batang Bakau (*Bruguiera gymnorhiza*) terhadap Gambaran Histopatologi Lambung Tikus Putih Jantan (*Rattus norvegicus*) Galur Sprague-dawley yang Diinduksi Alkohol. *Medula* Vol. 9 (3): 423-428.
- Setiawan H, Utami LB, Zulfikar M. 2018. Serbuk Daun Jambu Biji Memperbaiki Performans Pertumbuhan dan Morfologi Duodenum Ayam Jawa Super. *Jurnal Veteriner* Vol 19 (4): 554-567.
- Titilope, K.K., Rashidat, E.A., Christiana, O.C., Kehinde, E.R., Omobolaji, J.N., and Olajide, A.J. 2012. In Vitro Antimicrobial Activities of Euphorbia hirta Againsts Some Clinical Isoltes. Agriculture and Biology. *Journal of North America*, 3 (4): 169-174.
- Tsochatzis EA, Bosch J, Burroughs AK. 2014. Liver cirrhosis. *Lancet*. 383 :1749–1761.
- World Health Organization. 2018. *Global status report on alcohol and health 2018*. Switzerland: World Health Organization Press.
- Zhang J, G Johnston, B Stebler, & ET Keller. 2001. Hydrogen peroxide activates NFkappaB and the interleukin-6 promoter through NFkappaB-inducing kinase. *Antioxid Redox Signal*. 3:493-504.
- Zhang, Rongrong, Hu Yiyiang, Yuan J., Wu Dazheng. 2009. Effects of Puerariae radix extract on the increasing intestinal permeability in rat with alcohol-induced liver injury. *Journal of Ethnopharmacology* 126: 207–214.